Encyclopédie Médico-Chirurgicale – E – 20-005-A-40

Embriología del oído interno

P Herman
T Van Den Abbeele
F Portier
R Marianowski
H Copin
P Tran Ba Huy

Resumen. – La embriología del oído interno ha progresado recientemente gracias a la microscopia electrónica de barrido y al desarrollo de la biología molecular que permite el estudio de las citocinas.
El laberinto membranoso deriva de la placoda auditiva, engrosamiento del ectoblasto que aparece al 23º día. La placoda se invagina durante la quinta semana para formar el otocisto que toma una forma bilobulada: la parte dorsal formará el vestíbulo y la porción ventral, el conducto coclear. Un grupo de células se desprende de la placoda auditiva para formar el ganglio estatoacústico, cuya porción ventral se adosa al conducto coclear y sigue su enrollamiento, transformándose en el ganglio espiral.
La primera vuelta de espira de la cóclea se forma a las 7 semanas y las dos vueltas y media se completan a las 9 semanas. En esta fase, la cóclea mide 3 mm de la base al ápex; aumentará de tamaño hasta el quinto mes, cuando alcanza su tamaño adulto. Los espacios perilinfáticos se forman dentro del mesénquima que rodea al canal coclear hacia la 11ª semana y la osificación del laberinto óseo se produce del quinto mes al nacimiento.
La cóclea es funcional desde el quinto mes, mientras que la diferenciación celular aún es incompleta. La formación del túnel de Corti y de los espacios de Nuel se continúa hasta el octavo mes.
El BDNF (brain-derived neurotrophic factor) y la NT-3 (neurotrophin-3) desempeñan un papel decisivo en el desarrollo de las conexiones nerviosas del oído interno. Por último, es probable que en las interacciones entre células epiteliales y células mesenquimatosas intervengan otras citocinas.

© 2000, Editions Scientifiques et Médicales Elsevier SAS, París. Todos los derechos reservados.

Introducción

El oído corresponde en el adulto a una unidad anatómica y funcional que permite la audición y el equilibrio. No obstante, el origen embriológico del oído externo, el oído medio y el oído interno son distintos. El oído externo proviene de la parte dorsal de la primera hendidura ectobranquial, el oído medio de la primera bolsa faríngea y el oído interno de un engrosamiento del ectoblasto, la placoda auditiva.

El desarrollo embrionario del oído interno obedece a una organización temporoespacial extremadamente estructurada, tanto más necesaria cuanto que la morfogénesis del laberinto membranoso es rápida, dado que alcanza el tamaño adulto in utero a los 4 meses. El conocimiento de este desarrollo se basa esencialmente en el estudio de los mamíferos. Aunque las extrapolaciones entre especies deben ser practicadas con la más extrema precaución, generalmente parecen justificadas, en particular entre los roedores y la especie humana.

Durante los últimos 15 años, los conocimientos sobre la embriología del oído interno han progresado de forma considerable:

— en el plano morfológico, debido a estudios que recurren a la microscopia electrónica;

— en el plano de los mecanismos de la diferenciación, gracias a la gran cantidad de trabajos consagrados a las citocinas.

Thierry Van Den Abbeele : *Chef de clinique-assistant, clinique d'oto-rhino-laryngologie, service ORL, hôpital Robert-Debré, 48, boulevard Sérurier, 75019 Paris.*
Philippe Herman : *Praticien hospitalier universitaire.*
Frédéric Portier : *Interne des hôpitaux de Paris.*
Rémi Marianowski : *Chef de clinique-assistant.*
Henri Copin : *Maître de conférences des Universités, praticien hospitalier.*
Patrice Tran Ba Huy : *Professeur des Universités, praticien hospitalier.*
Clinique d'oto-rhino-laryngologie, hôpital Lariboisière, 2, rue Ambroise-Paré, 75475 Paris cedex 10.

Formación de las hojas germinativas y neurulación (cuadro I)

Las descripciones del desarrollo del oído comienzan cuando el embrión se ha implantado en la pared uterina y comienza el proceso de la gastrulación. Esto corresponde a la tercera semana después de la fecundación en el hombre y al noveno día en los ratones. En este momento el embrión constituye sus hojas germinativas [11]. Hasta entonces, el embrión estaba formado de una doble capa hística: el endoblasto y el ectoblasto primario. Este último formará el cordomesoblasto y el ectoblasto propiamente dicho. Esta etapa de gastrulación está marcada por la formación de la línea primitiva, la formación del mesoblasto embrionario y la del notocordio. La proliferación celular en las dos hojas embrionarias se continúa activamente, en particular en la región caudal del disco embrionario en un plano sagital. Esta proliferación se traduce en un engrosamiento visible sobre la cara dorsal del embrión en su porción caudal: la línea primitiva *(fig. 1)*. A este nivel, las células ectoblásticas en división se invaginan para formar el mesoblasto embrionario que se interpone

Cuadro I.

Ratón	Hombre	Estado de desarrollo
12-13 somitas (9 días)	23 días 24 días	Placoda auditiva Cúpula auditiva
17 somitas		La placoda epitelial se engrosa
17-19 somitas	26 días	Formación de la vesícula auditiva y del ganglio estatoacústico
22-24 somitas		El otocisto se desprende de la superficie
27 somitas (10 días)	4 semanas	La pared interna de la vesícula auditiva está pseudoestratificada; el ganglio estatoacústico es claramente identificable
12 días	5 semanas	La vesícula auditiva se alarga y el canal endolinfático se forma a partir de la pared interna. Las fibras nerviosas atraviesan la pared ventromedial
13 días	7 semanas	El conducto coclear realiza media vuelta de espira; haces de fibras nerviosas en la pared de la vesícula auditiva; la cápsula auditiva es cartilaginosa y está directamente en contacto con las porciones epiteliales del laberinto; células ciliadas en el utrículo y el sáculo
14 días	7 semanas	El conducto coclear realiza una vuelta y cuarto; primeras células ciliadas
15 días	7 semanas	Aparición del ductus reuniens; formación de la membrana tectoria (ratón)
16 días	8 semanas	El conducto coclear realiza una vuelta y media; desarrollo de los espacios perilinfáticos; diferenciación de numerosas células ciliadas en el utrículo, el sáculo y los conductos semicirculares
18 días	9 semanas	Una vuelta y tres cuartos (ratones) y dos vueltas y media (hombre)
	9-10 semanas	Células ciliadas vestibulares
	11-12 semanas	Células ciliadas internas en toda la cóclea; ausencia de células ciliadas externas en el ápex; estereocilios en células ciliadas internas y externas; especialización sináptica de las células ciliadas; terminaciones eferentes en las células ciliadas internas; desarrollo de los espacios perilinfáticos en el hombre
6 días después del nacimiento	4 meses 16 semanas	Aparición del túnel de Corti en la vuelta basal; el laberinto membranoso alcanza su tamaño definitivo
10 días después del nacimiento	4, 5 meses	El túnel de Corti está completo
16 días después del nacimiento	5 meses 20-22 semanas	La formación de los estereocilios en las células ciliadas externas e internas está concluida; terminación del laberinto óseo
20 días después del nacimiento	8 meses	La cóclea alcanza su estructura definitiva, incluyendo los espacios de Nuel

entre el ectoblasto y el endoblasto. Por delante, la línea primitiva se detiene en el nudo de Hensen, invaginación del ectoblasto surgida el 16º día que forma el canal cordal. Este último, después de haberse adosado al endoblasto (estado de lámina procordal) formará un cordón compacto, el notocordio. Éste determina un eje medial alrededor del cual se organizará el desarrollo axial del esqueleto. Se extiende desde la membrana faríngea al nudo de Hensen.

Otro proceso fundamental es la neurulación, que comienza al final de la tercera semana con la aparición de una placa neural que deriva de la porción sagital del ectoblasto en toda la zona que recubre el notocordio; esta placa se extiende lateralmente y oculta una parte del mesoblasto paraaxial. Esta placa es ancha en la porción cefálica. Desde el 21º día, la placa neural se invagina y forma el surco neural cuyos bordes se aproximan uno de otro y se fusionan, formando el tubo neural. Los bordes del surco neural se separan, formando así las crestas ganglionarias. El cierre del tubo neural se termina al 28º día.

En la región craneal, el mesodermo situado justo por fuera de la línea media (paraaxial) inicialmente se ha segmentado parcialmente en somitomeros [13]. Estos somitomeros, primeros índices de una segmentación de la cabeza, son llamados así por su analogía con los segmentos mesodermales del tronco, bien individualizados: los somitas. Siete somitomeros aparecen siguiendo una progresión craneocaudal, cada uno de los cuales está asociado a una porción específica de la placa neural craneal. La formación de estos somitomeros precede y simultáneamente corresponde a la segmentación de la placa neural cefálica que a su vez va a formar siete neurómeras: el prosencéfalo, el mesencéfalo, que se subdivide en dos neurómeras, y finalmente, el romboencéfalo que se divide en cuatro neurómeras.

Morfogénesis del oído interno

PLACODA AUDITIVA

El primer estigma del desarrollo del oído interno puede ser observado en el embrión de aproximadamente 22 días, en forma de engrosamiento del ectoblasto superficial de cada lado del romboencéfalo. Estos engrosamientos, las placodas auditivas, originan el epitelio del oído interno y las neuronas sensoriales. Mientras que el ectodermo situado hacia afuera del borde del tubo neural comienza a afinarse, las placodas auditivas se engruesan y luego se invaginan, formando una cúpula, una fosita abierta sobre un canal y una vesícula auditiva (otocisto) *(fig. 2)*. Los bordes dorsomediales de las cúpulas auditivas están muy próximos del neuroepitelio del rom-

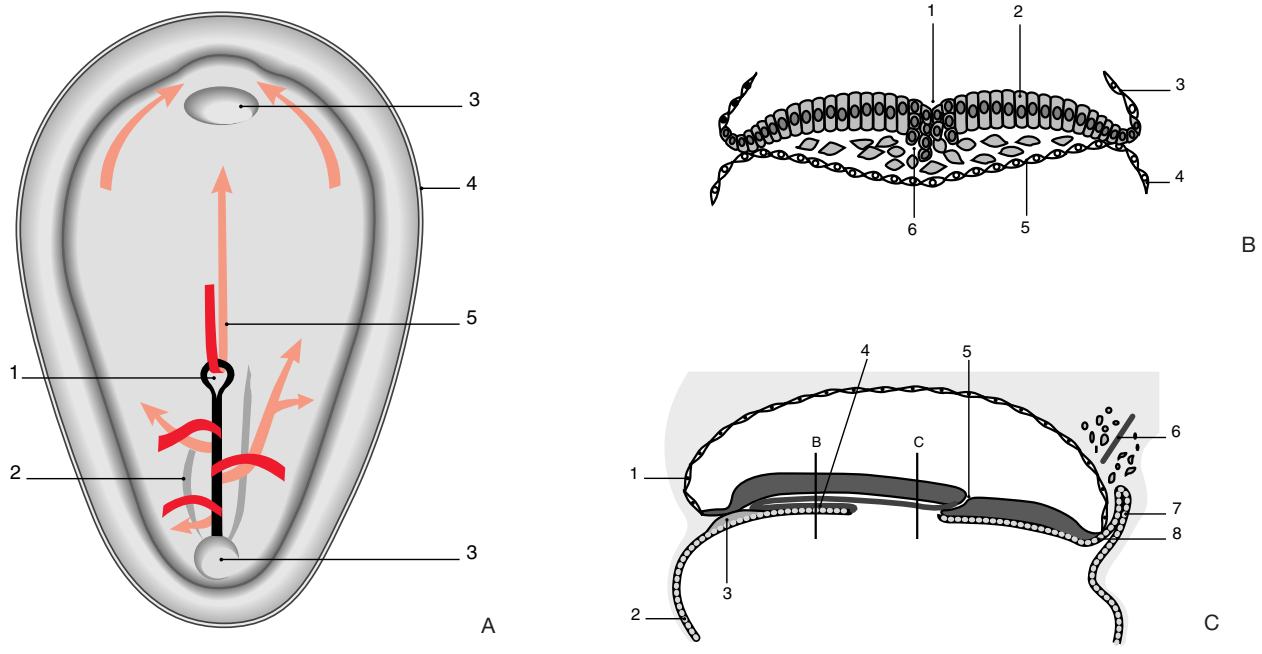

1 *Esquema de un embrión de 17 días.*
A. Cara dorsal: migración superficial (en rojo) de las células hacia la línea primitiva y el nudo de Hensen y luego invaginación entre las láminas ecto y endoblásticas (en rosa).
1. Nudo de Hensen; 2. línea primitiva; 3. placa procordal; 4. borde seccionado del amnios; 5. canal notocordal; 6. futura membrana cloacal.
B. Corte transversal pasando por la línea primitiva que muestra la invaginación y la migración de las células ectoblásticas que originarán el mesoblasto.
1. Línea primitiva; 2. ectoblasto; 3. amnios; 4. vesícula vitelina; 5. endoblasto; 6. invaginación de las células mesoblásticas.
C. Corte sagital que muestra el canal notocordal que se dirige en dirección craneana a partir del nudo de Hensen.
1. Amnios; 2. pared de la vesícula vitelina; 3. placa procordal; 4. canal notocordal; 5. orificio del canal cordal; 6. pedículo embrionario; 7. alantoides; 8. membrana cloacal.

boencéfalo, aunque haya, entre estas dos estructuras, células mesenquimatosas y una red vascular. Cabe notar que el borde externo de la cúpula auditiva es una zona de muerte celular o apoptosis muy intensa.

GANGLIO ESTATOACÚSTICO

Las neuronas del ganglio estatoacústico derivan de la pared del canal auditivo. La migración de estas células desde la porción ventral de la vesícula auditiva resulta aparente en el embrión de mamífero con 21 a 29 pares de somitas, es decir a la cuarta semana de gestación humana *(fig. 2)*. Las neuronas vestibulares y auditivas derivan de una zona del epitelio ótico que formará más tarde la pared interna del utrículo [23]. Dicho de otra manera, la mayoría de las neuronas proviene de una zona diferente de la que más tarde inervarán. Antes del descubrimiento de las citocinas y otros factores de crecimiento, había sido propuesta la hipótesis de que las células sensoriales en vía de diferenciación emitían un «campo de atracción» que guiaba de alguna manera las neuritas en crecimiento hacia las regiones apropiadas. Por último, el ganglio estatoacústico tiene un origen doble puesto que las células de Schwann y las células satélites derivan de las crestas neurales.

FORMACIÓN DEL LABERINTO MEMBRANOSO

Esquemáticamente cada placoda auditiva formará una vesícula. Cada vesícula se dividirá en una parte ventral, que origina el sáculo y el conducto coclear que contiene el órgano de Corti, y una parte dorsal que formará el utrículo, los conductos semicirculares y el canal endolinfático *(fig. 3)*.

Al término de la cuarta semana, la vesícula auditiva se desprende del ectodermo de superficie y se rodea de mesénquima. Una discreta depresión sobre la cara dorsolateral de la vesícula auditiva indica el sitio inicial de la unión al ectodermo. Justo por detrás de este punto, existe una pequeña evaginación de la pared de la vesícula auditiva que formará más tarde el canal endolinfático. Durante este tiempo, el resto de la vesícula auditiva aumenta de volumen, se alarga más rápidamente de lo que se ensancha y forma dos bolsas: una ancha vestibular triangular dorsal y una más estrecha aplanada coclear ventral. El punto de contacto entre estas dos bolsas es la zona que formará el utrículo y el sáculo. Se le denomina atrio. La bolsa vestibular originará los tres conductos semicirculares. El extremo ventral de la bolsa coclear comienza a prolongarse e incurvarse hacia delante. Al escindirse la vesícula auditiva en una bolsa vestibular y una bolsa coclear, el ganglio estatoacústico se forma en el mesénquima, justo hacia adentro y por delante de la vesícula auditiva.

Los conductos semicirculares se forman durante la quinta semana a partir de las tres esquinas de la superficie dorsal de la bolsa vestibular, cada una de las cuales originará un canal. Los conductos se forman sucesivamente, primero el superior, luego el posterior y finalmente el lateral. Cada esquina del triángulo se extiende hacia afuera y forma una bolsa aplanada. La porción central de cada bolsa involuciona, las dos hojas fusionan y se reabsorben de tal manera que sólo persiste una luz abierta en la periferia de la bolsa. Las ampollas de los conductos semicirculares se forman al mismo tiempo que los conductos, las ampollas de los conductos superiores y externos se forman en el extremo anterior de sus conductos respectivos, mientras que la ampolla posterior se desarrolla a nivel del extremo posterior de su canal.

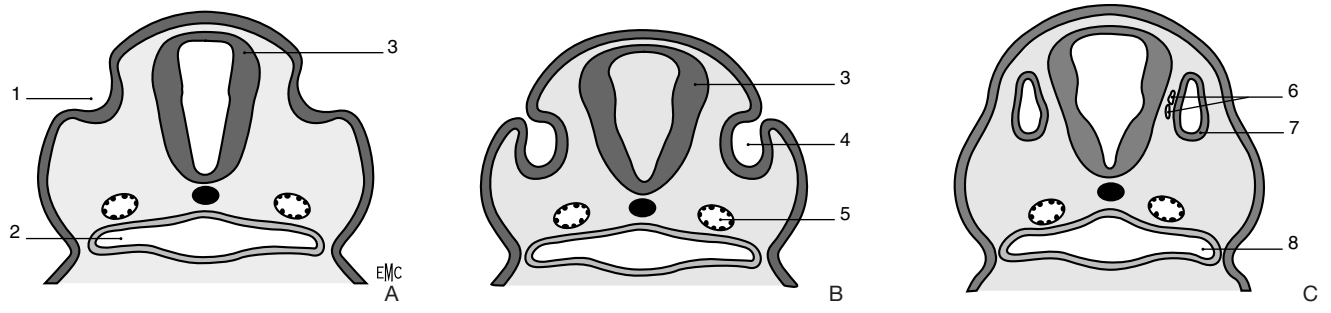

2 *Formación de la vesícula auditiva. Cortes transversales pasando por la zona del romboencéfalo.*
A. 22 días.
B. 24 días.
C. 4 1/2 semanas. Obsérvese la individualización del ganglio estatoacústico.
1. Invaginación de la placoda; 2. faringe; 3. pared del romboencéfalo; 4. vesícula casi cerrada; 5. aorta dorsal; 6. ganglio estatoacústico; 7. vesícula auditiva; 8. receso tubotimpánico.

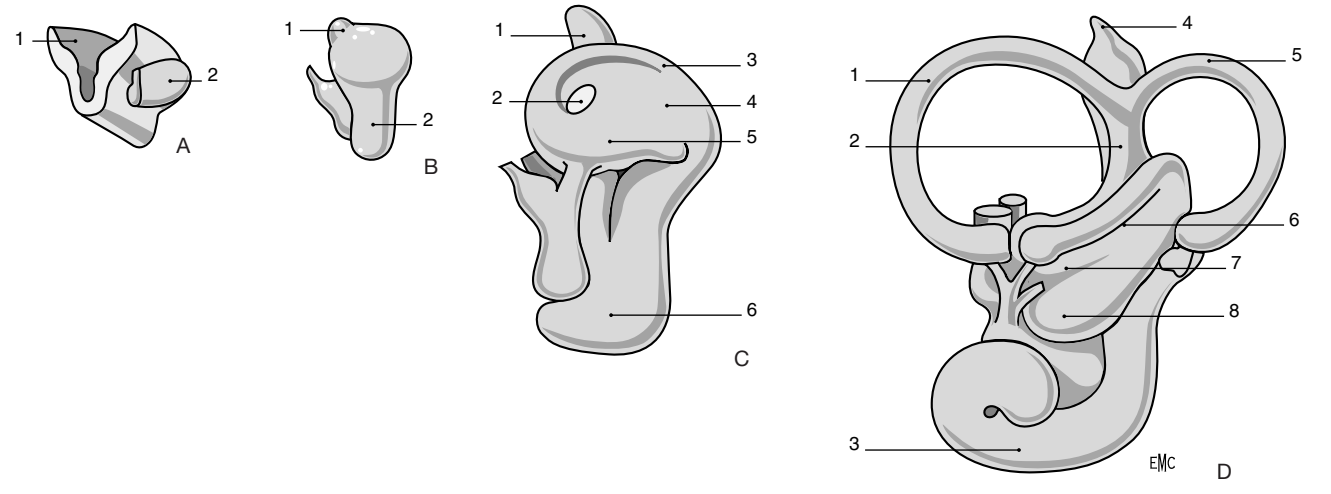

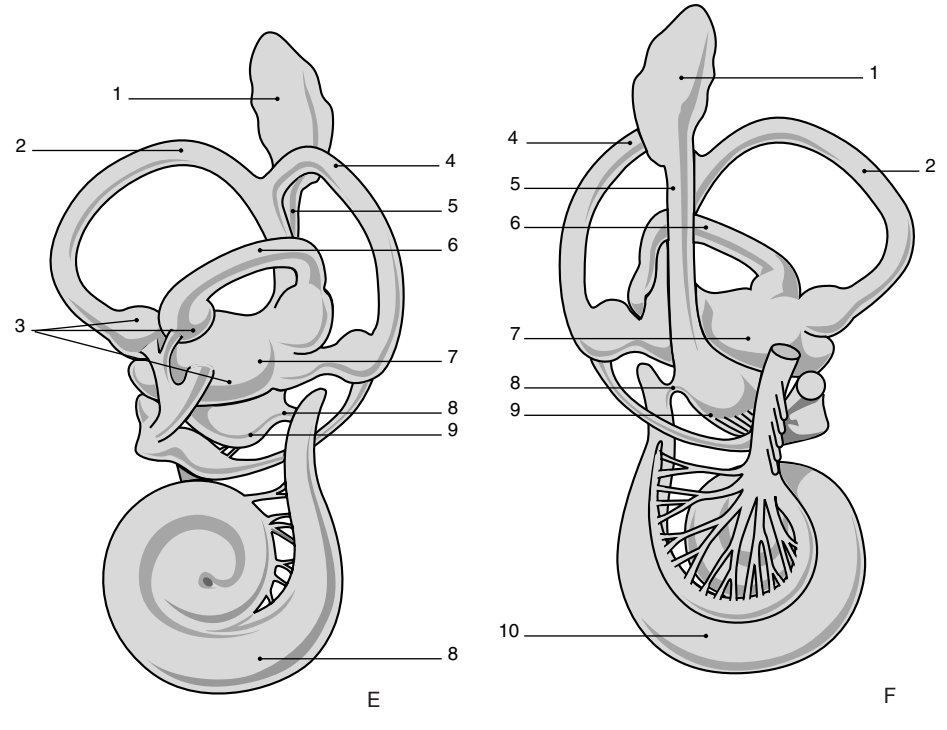

3 *Desarrollo del conducto coclear en el hombre.*
A. Principio de la cuarta semana, vista anterolateral.
1. Tubo neural; 2. otocisto.
B. Fin de la cuarta semana, vista lateral.
1. Divertículo endolinfático; 2. esbozo de la cóclea.
C. Quinta semana, vista lateral.
1. Canal semicircular anterior; 2. foco de involución; 3. canal semicircular posterior; 4. crus commune; 5. canal semicircular lateral; 6. esbozo de la cóclea.
D. Sexta semana, vista lateral.
1. Canal semicircular anterior; 2. crus commune; 3. conducto coclear; 4. saco endolinfático; 5. canal semicircular posterior; 6. canal semicircular lateral; 7. utrículo; 8. sáculo.
E, F. Novena semana, vista lateral (E) y vista medial (F).
1. Saco endolinfático; 2. canal semicircular anterior; 3. ampollas de los canales semicirculares; 4. canal semicircular posterior; 5. canal endolinfático; 6. canal semicircular lateral; 7. utrículo; 8. ductus reuniens; 9. sáculo; 10. conducto coclear.

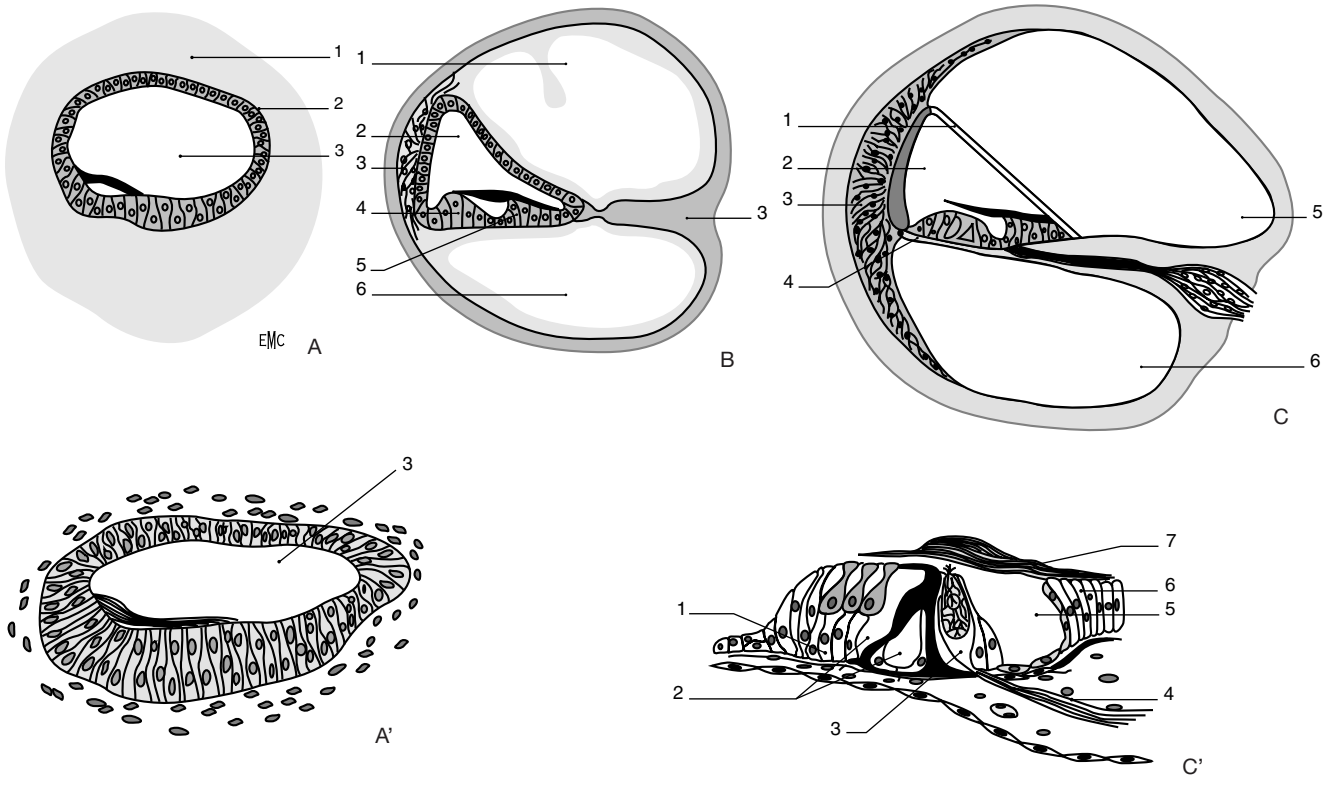

4 *Representación esquemática del desarrollo del órgano de Kölliker.*
A, A'. A las 4 semanas, el conducto coclear está rodeado por una membrana basal fibrosa y una corteza cartilaginosa.
1. Corteza cartilaginosa; 2. membrana basal; 3. conducto coclear.
B. Hacia las 12 semanas, aparecen grandes espacios perilinfáticos dentro de la corteza cartilaginosa. El órgano de Kölliker está constituido de dos columnas epiteliales.
1. Rampa vestibular; 2. conducto coclear; 3. ligamento espiral; 4. columna externa; 5. columna interna; 6. rampa timpánica; 7. columela.
C. C'. Órgano de Corti al termino del embarazo.
1. Membrana vestibular; 2. conducto coclear; 3. ligamento espiral; 4. membrana basal; 5. rampa vestibular; 6. fibras nerviosas auditivas; 7. ganglio espiral; 8. rampa timpánica.
C'. 1. Células pilosas de la columna externa; 2. túneles espirales; 3. células pilosas de la columna interna; 4. fibras nerviosas auditivas; 5. sulcus espiral; 6. limbo espiral (columna interna); 7. membrana de Corti.

Durante la quinta semana las fibras nerviosas procedentes del ganglio estatoacústico comienzan a penetrar la pared ventromedial de la vesícula auditiva.

El utrículo y el sáculo se desarrollan durante la sexta semana por escisión del atrio en una porción superior y una porción inferior. Esta escisión está en relación con el desarrollo de una porción de la pared anteroexterna del atrio hacia el orificio del canal endolinfático sobre la pared posterointerna. Esta escisión implicará también el principio del canal endolinfático, que conduce a la formación del canal utriculosacular. Debido a la separación entre el utrículo y el sáculo, los conductos semicirculares sólo se abren en el utrículo. A la sexta semana, comienza a formarse el acueducto coclear a partir de la superficie posteroventral del sáculo. En este período, la cóclea forma aproximadamente media vuelta de espira.

A las 8 semanas, la cóclea forma una vuelta y media de espira y a las 9 semanas, las dos vueltas y media de espira están terminadas, aunque la longitud de la espiral sólo es de 20 mm [4]. La longitud completa del conducto coclear (33 a 37 mm) sólo se alcanza aproximadamente a las 16 semanas. El eje central o modiolo del conducto coclear está orientado en dirección anteroposterior hacia el hueso temporal en desarrollo, con el ápex de la espiral por delante de la base.

La formación del laberinto membranoso definitivo a partir de la vesícula auditiva se hace paralelamente al crecimiento del ganglio estatoacústico. Al principio, el ganglio forma una porción superior y una porción inferior cuando la vesícula auditiva se separa en una bolsa vestibular y una bolsa coclear [21]. Poco tiempo después, la porción inferior origina la porción vestibular y el ganglio espiral. Mientras maduran el laberinto membranoso y el ganglio estatoacústico, la porción superior del ganglio da lugar a las conexiones nerviosas de las ampollas superiores y externas y del utrículo, en tanto que la porción inferior inerva el sáculo y la ampolla posterior. El ganglio espiral se desarrolla en el modiolo, en el eje del acueducto coclear espiralado. Envía sus fibras al epitelio sensorial adyacente.

DESARROLLO DEL EPITELIO SENSORIAL

Durante el desarrollo del laberinto membranoso, las paredes de la vesícula auditiva están compuestas de un epitelio pseudoestratificado que tiene dos o tres capas de núcleos. Las células de este epitelio están orientadas de manera que sus superficies basales están situadas hacia la superficie externa de la vesícula auditiva y su vertiente luminal se sitúa hacia la luz de la vesícula auditiva. Las superficies basales de las células están separadas del mesénquima adyacente por una membrana basal. Durante las primeras etapas del desarrollo, las superficies apicales de todas las células de la vesícula auditiva se caracterizan por la presencia de numerosas microvellosidades y de un cilio único o cinocilio [10]. Mientras el laberinto membranoso adquiere su estructura definitiva, las diversas

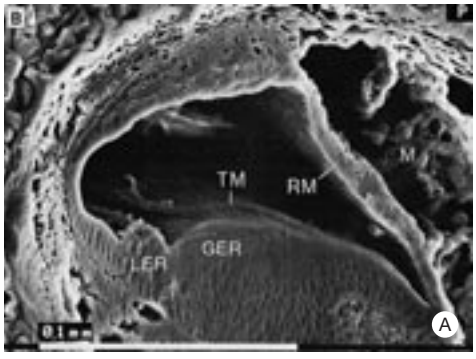

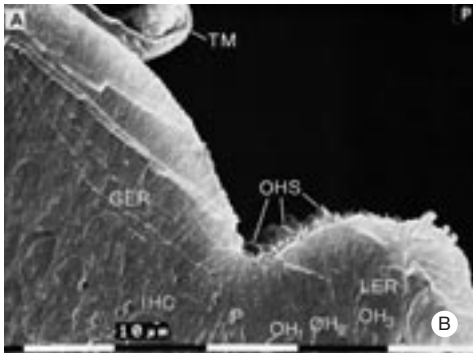

5 *Desarrollo ultraestructural del órgano de Kölliker. Enrollamiento apical de la cóclea de un ratón al nacer visto con microscopio de barrido (equivalente a 11 semanas en el hombre).*
A. Los espacios perilinfáticos aparecen mientras que las células mesenquimatosas (M) degeneran. El órgano de Kölliker está formado por la columna interna (GER) y la columna externa (LER). La membrana tectoria (TM) sólo cubre la columna interna. La membrana de Reissner (RM) aún es gruesa.
B. Con fuerte aumento, pueden observarse los precursores de las células ciliadas internas (IHC) y de las células ciliadas externas (OH), así como los precursores de las células pilares (P) TM: membrana tectoria. GER: columna interna. OHS: estereocilios de las células ciliadas externas.

regiones sensoriales se diferencian a partir del epitelio de la pared interna de la vesícula auditiva. Al principio, las seis regiones del epitelio sensorial están situadas unas al lado de otras, pero mientras el laberinto se desarrolla, éstas se separan, formando las tres ampollas de los conductos semicirculares, las máculas del utrículo y del sáculo y el órgano de Corti. Al principio, estas regiones sensoriales se individualizan por la presencia de un número más importante de capas de núcleos. Esto está en relación con una intensa actividad de división celular.

Órgano de Kölliker

Estudios sobre el ratón han mostrado que la mayoría de las mitosis ya se han producido en la cóclea al 14º día embrionario [18], lo que corresponde aproximadamente a la séptima u octava semana del desarrollo humano. El epitelio sensorial del canal coclear comienza a desarrollarse en la parte interna del canal durante la séptima semana, precisamente en el momento en que el canal comienza a enrollarse para formar su espiral. Puesto que el desarrollo espiralado de la cóclea se produce de manera anteroposterior, la pared interna de la cóclea resulta gradualmente posterior en la porción que va incurvándose. En esta fase, el epitelio de la pared interna consta de aproximadamente seis capas de núcleos muy apretados. El crecimiento de las células del epitelio sensorial resulta de la formación del precursor embrionario del órgano de Corti, el órgano de Kölliker. Este órgano está compuesto de dos crestas que se enrollan a lo largo de la cóclea. La cresta más cercana a la porción medial del canal se denomina gran cresta epitelial o columna interna (futuro limbo espiral), y sobre la porción externa del canal se encuentra la pequeña cresta epitelial o columna externa *(fig. 4).*

En el órgano de Kölliker se producen entonces modificaciones muy rápidas en el embrión, de manera que sólo algunas células de estas crestas epiteliales perdurarán en el estado de órgano de Corti maduro. Las células ciliadas y las células de sostén se desarrollarán a partir de células situadas en la unión entre la columna interna y la externa *(fig. 5).* Las células ciliadas internas se desarrollarán a partir de las células más externas de la columna interna, las células pilares se desarrollarán a partir de la unión entre la columna interna y externa, y las células ciliadas externas y las células de Deiters se formarán a partir de la porción más interna de la columna externa. El resto de las células de la columna interna forma un bloque epitelial voluminoso, denso y pseudoestratificado que, de la octava a la décima semana, secretará el material que origina la membrana tectoria. De la décima a la duodécima semana, las células epiteliales de la mitad interna de la columna interna se separan de la membrana tectoria, involucionan y subsisten sólo en forma de finas capas de células cuboidales, dejando libre un amplio espacio, el sulcus espiral interno, mientras que las células más internas permanecen ancladas en la membrana tectoria. Las células de la columna externa situadas justo por fuera de las células ciliadas externas permanecerán grandes y en columna y se convertirán en las células de Hensen. Las células situadas por fuera de las células de Hensen involucionarán para formar las células de Claudius, capa de células cuboidales que cubre el suelo del sulcus espiral externo.

Aunque el órgano de Kölliker comienza a diferenciarse durante la séptima semana, las células que formarán las células ciliadas sólo pueden ser individualizadas a partir de la 11ª o 12ª semana de gestación [4, 16] *(fig. 5).* Estas células ciliadas primitivas pueden ser reconocidas gracias a su núcleo situado más cerca de la luz del canal coclear que en el caso de las células de sostén. Además, las microvellosidades de su superficie apical se organizan de manera circular conteniendo un único cinocilio excéntrico. En esta fase del desarrollo, las células ciliadas internas pueden ser individualizadas a lo largo de todo el conducto coclear, mientras que las células ciliadas externas sólo son identificables en la parte basal de este canal. Esta observación es bastante característica de una ley más general: la región basal parece desarrollarse antes que las regiones apicales [17]. No obstante, el gradiente de desarrollo no es tan espectacular puesto que algunos investigadores han demostrado que la porción más basal de la cóclea se desarrolla en realidad después de la región mediobasal. Además, existe un gradiente de desarrollo mediolateral ya que en cada nivel del canal coclear, las células ciliadas internas se desarrollan antes que las células ciliadas externas.

Las células ciliadas externas diferenciadas pueden ser identificadas en los extremos basales y apicales de la cóclea a la 16ª semana *(fig. 6),* existiendo en este período tres filas de células ciliadas externas, y a veces cuatro, en particular a nivel apical. A la 17ª semana, la cóclea ha alcanzado el número definitivo de células ciliadas. Este valor es de 3.400 para las células ciliadas internas y de 13.400 para las células ciliadas externas [4]. Cabe notar que en la mitad apical de la cóclea, el número de células ciliadas en la cuarta hilera aumenta considerablemente de la 19ª a la 24ª semana y luego permanece constante toda la vida. Es frecuente constatar una cuarta zona de células ciliadas externas en la región apical de la cóclea humana.

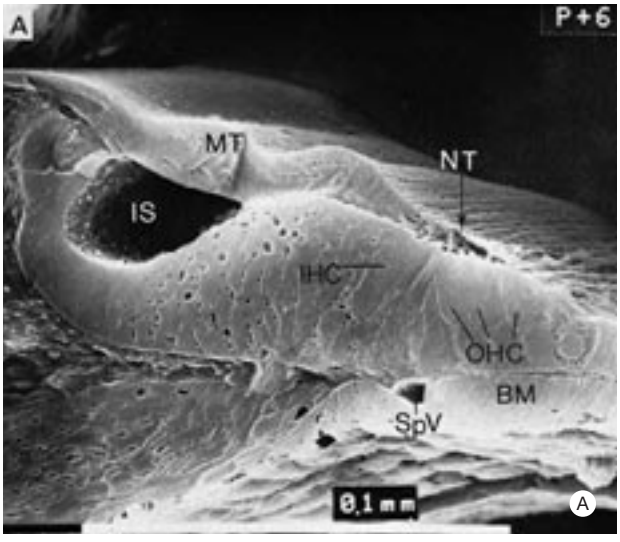

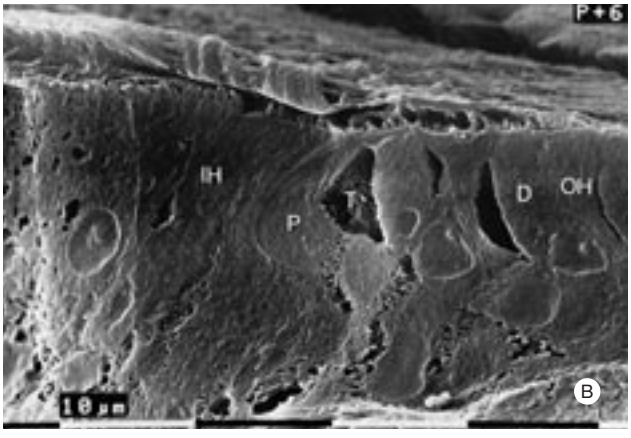



6 *Desarrollo terminal del órgano de Kölliker.*
— Imagen de un embrión de ratón a los 6 días (4 meses en el hombre): el sulcus interno (IS) está formado, la membrana tectoria se originó por la confluencia entre la porción mayor (MT) procedente de la columna interna y la porción menor (NT) procedente de la columna externa. Se pueden identificar las células ciliadas internas (IHC) y las células ciliadas externas (OHC) sobre la membrana basilar (BM). SpV: pequeño vaso espiral. B. En el mismo estadio, pero a nivel de la vuelta de espira basal, el conducto de Corti (T) aparece por fuera de las células pilares (P). IH: células ciliadas internas; D: células de Deiters; OH: células ciliadas externas.
C. En un embrión de ratón de 21 días (8 meses en el hombre), el órgano de Corti adquiere su estructura definitiva. Obsérvense las células de Claudius (C), las células de Hensen (H), las células de Deiters (D) que soportan las células ciliadas externas, los espacios de Nuel alrededor de las células ciliadas externas, el túnel de Corti atravesado por las fibras nerviosas eferentes (1, 2). BM: membrana basilar.

Células de sostén

Las células de sostén del órgano de Corti comienzan a desarrollarse en paralelo con las células ciliadas. Durante la 11ª semana, las células pilares internas y externas pueden ser identificadas en la unión entre la columna interna y externa. El túnel de Corti, que está situado entre las dos células pilares, aparece primero en la región basal media a las 20 semanas *(fig. 6)* [4]. El espacio de Nuel rodea las células ciliadas externas y separa los cuerpos de las células ciliadas externas de las células de sostén. Los espacios de Nuel se forman por el crecimiento global del órgano de Corti y la constricción de la mitad superior de los cuerpos celulares de las células de Deiters, que van a formar células de sostén. El primer espacio de Nuel, entre las células pilares externas y la primera hilera de células ciliadas externas, es el primero en formarse y aparece a nivel de la vuelta basal incluso antes del conducto de Corti. El último espacio de Nuel, a menudo denominado túnel externo, se forma entre la tercera hilera de células ciliadas externas y las células de Hensen y es el último en aparecer. Como en el caso de las células ciliadas, los espacios aparecen en primer lugar en la región mediobasal hacia la 20ª semana y luego se desarrollan hacia el ápex y la base hasta alcanzar su morfología definitiva a la 25ª semana.

Formación de los estereocilios

La deflexión de los estereocilios situados en el ápex de las células ciliadas internas y externas origina la transducción de la señal. Los estereocilios son microvellosidades que tienen un núcleo formado de filamentos de actina entrecruzados. En todas las células ciliadas, los estereocilios se presentan en filas de altura creciente y las células son sensibles a los desplazamientos orientados desde la hilera más pequeña hacia la mayor. En la cóclea del mamífero, los estereocilios de las células ciliadas externas tienen una forma de «W» mientras que los de las células ciliadas internas están alineados. No obstante, en ambos casos sólo existen habitualmente tres filas de estereocilios y la hilera mayor se sitúa sobre la vertiente externa de la superficie apical, es decir la más alejada del modiolo.

El desarrollo de este complejo de estereocilios ha sido descrito con precisión [12]. Las células ciliadas comienzan a diferenciarse a las 11 semanas. En ese momento, la superficie de las células está cubierta de pequeños estereocilios cuyo tamaño casi no difiere del de las microvellosidades de las células de sostén adyacentes. Un único cinocilio se sitúa en la periferia de cada una de las células. Cerca de la 13ª semana, los estereocilios más próximos del cinocilio aumentan de tamaño y las filas se individualizan sucesivamente cada vez más alejadas del cinocilio. En consecuencia, existe un gradiente de altura entre las diferentes filas. Hacia la 15ª semana, las células ciliadas aún tienen un manojo de estereocilios pero, para la mitad de entre ellos, los estereocilios más próximos del cinocilio se agrupan en siete u ocho filas, mientras que el resto de los estereocilios permanece muy corto, es

decir, de una longitud cercana de la de las microvellosidades de las células de sostén. Esta etapa del desarrollo es seguida de un período de reestructuración durante el cual los estereocilios más cortos se reabsorben, quedando sólo sobre la mitad de la superficie de las células. Este grupo de estereocilios se reorganiza progresivamente hasta realizar una forma de «W» sobre las células ciliadas externas y una línea sobre las células ciliadas internas. Aún en este caso, estas etapas del desarrollo siguen un gradiente de la base hacia el ápex y las células ciliadas internas maduran antes que las células ciliadas externas. En la región yuxtabasal, las células ciliadas internas poseen una estructura próxima de su aspecto definitivo hacia la 20ª semana, mientras que las células ciliadas externas no alcanzan su conformación definitiva hasta la 22ª o 25ª semana.

Formación de la membrana tectoria

Al mismo tiempo que los estereocilios de las células ciliadas maduran, la superficie de las otras células de sostén también se modifica. En particular, las células pilares internas aumentan de diámetro, de manera que la distancia entre la hilera de células ciliadas internas y la primera hilera de células ciliadas externas crece. También la membrana tectoria se desarrolla de forma significativa a este período [19]. Al principio, lo esencial de la membrana tectoria es secretado por las células de la columna interna *(fig. 5).* Este proceso comienza a la novena semana aproximadamente. El resto de la membrana tectoria está formado por células de la columna externa hacia la 10ª u 11ª semana. Estos dos componentes fusionarán. Entre la 10ª y la 12ª semanas de desarrollo, las células de la parte externa de la columna interna involucionan y se separan de la membrana tectoria, de manera que la membrana se amarra a las células interdentales en el limbo espiral, en el límite medial del canal coclear. La mayoría de la membrana tectoria está inmersa entonces en el líquido de la rampa media y su extremo externo está unido a las células de sostén de la lámina reticular y a la mayor hilera de estereocilios de las células ciliadas externas.

INERVACIÓN DEL EPITELIO SENSORIAL

El enrollamiento del acueducto coclear permite al epitelio sensorial colocarse sobre las células del ganglio espiral en el modiolo. Las expansiones periféricas de las células ganglionares se desarrollan hacia la zona del órgano de Kölliker y penetran en la superficie basal del epitelio hacia la séptima semana. Hacia la novena semana, el enrollamiento del canal coclear queda completado y poco tiempo después, se pueden observar fibras nerviosas que penetran en el epitelio sensorial. La mayoría de las fibras nerviosas del ganglio espiral se conectan a la parte media del conducto coclear. Hacia la 20ª semana, se pueden distinguir fibras radiales y fibras espirales a nivel de la lámina espiral [4].

Hacia la novena y décima semanas, se pueden ver terminaciones nerviosas a lo largo de las superficies basales y laterales de las células indiferenciadas del órgano de Kölliker [12, 16]. Desde que las células ciliadas comienzan a diferenciarse, a la 11ª semana, pueden observarse terminaciones sinápticas de fibras aferentes y eferentes cerca de las células ciliadas internas, mientras que las células ciliadas externas sólo están conectadas a las fibras aferentes *(fig. 7).* En esta fase del desarrollo, las sinapsis de las células aferentes y eferentes están directamente conectadas al cuerpo de las células ciliadas internas y pueden observarse cuerpos presinápticos y cisternas postsinápticas sobre la vertiente citoplásmica de la membrana celular de las células ciliadas internas. Esta arquitectura sináptica se modifica mientras las células ciliadas y las terminaciones nerviosas maduran, de manera que a la 20ª semana, sólo las fibras aferentes se conectan directamente al cuerpo de las células ciliadas internas. Las terminaciones de las fibras eferentes se retraen lentamente y establecen nuevas sinapsis en las dendritas de las fibras nerviosas aferentes conectadas a las células ciliadas. Simultáneamente, las cisternas postsinápticas de las células ciliadas internas desaparecen.

En el caso de las células ciliadas externas, los cambios también son importantes *(fig. 7).* Al principio sólo existen terminaciones aferentes en contacto con las células ciliadas externas. Estas terminaciones aferentes forman sinapsis con las células ciliadas y pueden observarse cuerpos presinápticos en el citoplasma de las células ciliadas, a nivel de las terminaciones dendríticas. Poco tiempo después, las terminaciones eferentes comienzan a alcanzar las células ciliadas externas y desplazan progresivamente las terminaciones aferentes hasta formar sinapsis eferentes en la base de las células ciliadas externas. Los cuerpos sinápticos se vuelven menos frecuentes en las células ciliadas y comienzan a formarse cisternas postsinápticas a nivel de las terminaciones eferentes. Cuando aparece la audición (a las 20 semanas en el hombre), las células ciliadas externas tienen casi el mismo número de terminaciones aferentes y eferentes pero, mientras el desarrollo continúa, las terminaciones eferentes aumentan de volumen y desalojan las terminaciones aferentes que sólo persisten en pequeño número. También en este caso, la región basal de la cóclea madura antes que la región apical y a cada nivel, la evolución se efectúa en primer lugar a nivel de la primera, y luego de la segunda, tercera e incluso cuarta hilera de células ciliadas externas. Es interesante observar que la función auditiva aparece aproximadamente cuando la maduración sináptica se ha producido sobre las células ciliadas internas, mucho tiempo antes de que la inervación de las células ciliadas externas haya alcanzado su estructura definitiva [16].

DESARROLLO DE LAS ESTRUCTURAS ACCESORIAS DE LA CÓCLEA

Además del órgano de Corti, existen otras tres estructuras para la función auditiva: la membrana basilar, la estría vascular y la membrana de Reissner. La estría vascular y la membrana de Reissner se desarrollan por una interacción entre el epitelio del canal coclear y el mesénquima adyacente. La membrana basilar se desarrolla directamente bajo el órgano de Corti y es producida, excepción hecha de la lámina basal de las células del epitelio coclear, por las células mesenquimatosas que rodean el canal. Desafortunadamente no existe ningún dato sobre el desarrollo de esta estructura en el embrión humano. Los autores sólo cuentan con estudios sobre los roedores.

Membrana basilar

La membrana basilar se extiende entre el limbo espiral en la pared interna de la cóclea y el ligamento espiral en su cara externa. En el adulto, está compuesta de un complejo de filamentos extracelulares y de sustancia fundamental con una capa de células fibroblásticas que recubren su cara inferior o timpánica. En el embrión, cuando el órgano de Corti se diferencia dentro de las células del órgano de Kölliker, la membrana basilar es gruesa y consta de varias capas de células. Puede ser dividida en dos componentes: una parte interna, bajo la columna interna, denominada zona arcuata y una parte externa, bajo la columna externa, denominada zona pectinata. Un gran vaso longitudinal, el vaso espiral, se encuentra en la zona arcuata, justo debajo de las células pilares en desarrollo. Al madurar la cóclea, la membrana basilar se afina y se vuelve acelular, con excepción de la capa de células timpánicas. El vaso espiral disminuye de calibre

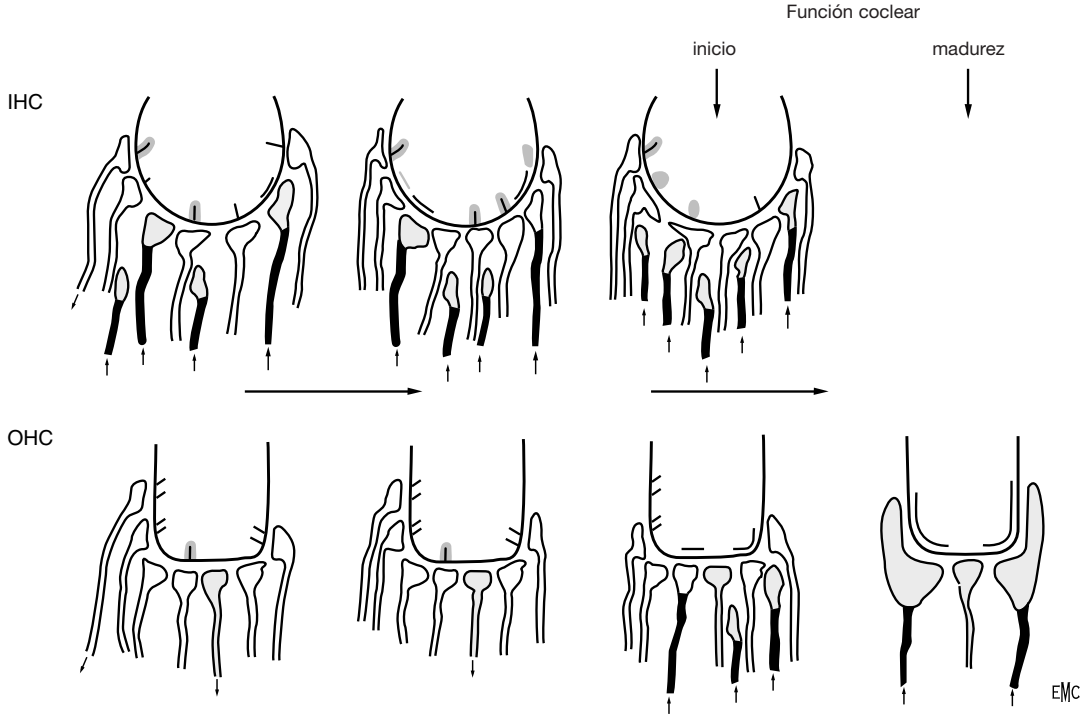

7 *Sinaptogénesis en la cóclea del mamífero (en blanco: fibras aferentes; en blanco y negro: fibras eferentes).*
Existen pocas modificaciones a nivel de las células ciliadas internas (IHC). En cambio, en la base de las células ciliadas externas (OHC), las fibras aferentes son reemplazadas progresivamente por las fibras eferentes.

pero, en algunas especies de mamíferos, persiste en la membrana basilar, principalmente en la región basal. En la mayoría de los mamíferos, la membrana basilar a la edad adulta es fina en la parte basal del conducto coclear pero se ensancha progresivamente hacia la parte apical. En cambio, el grosor de la membrana es mayor en el extremo basal y disminuye hacia el ápex.

Estría vascular

La estría vascular sobre la pared externa del canal coclear es responsable de la producción de la endolinfa, líquido extracelular que posee una composición única en el organismo y un potencial positivo. La estría vascular está compuesta de tres tipos de células: las células marginales, las células intermedias y las células basales. Probablemente tiene dos, incluso tres orígenes embrionarios diferentes [7, 9]. Las células marginales derivan de las células del epitelio del acueducto coclear. Hacia las 11 a 12 semanas en el hombre, las células marginales sólo forman una simple capa de células cuboidales separadas del mesénquima subyacente por una membrana basal. Poco tiempo después, la membrana basal se reabsorbe y las células marginales desarrollan extensiones basolaterales que se ponen contacto con un proceso celular que deriva de las células intermedias subyacentes. Estas células intermedias están relacionadas con melanocitos puesto que contienen granos de melanina [7]. Esto sugiere que estas células se han desarrollado probablemente a partir de las crestas neurales. Mientras la estría madura, las células marginales desarrollan repliegues basolaterales que se entremezclan con los procesos de las células intermedias; estos dos tipos celulares rodean numerosos capilares que se desarrollan en el mesodermo por fuera de la pared externa de la cóclea. Un tercer tipo de células, las células basales, derivan del mesénquima subyacente o de células no pigmentadas de las crestas neurales. A pesar de no tener membrana basal, las células basales forman una subcapa que separa las células marginales y las células intermedias de los otros tejidos del ligamento espiral.

Membrana de Reissner

La membrana de Reissner es una fina capa celular que separa la rampa media de la escala del vestíbulo. Se une hacia adentro al limbo espiral, origen de la membrana tectoria, y se extiende lateralmente para alcanzar el ligamento espiral arriba de la estría vascular. La membrana de Reissner está compuesta por dos capas de células aplanadas separadas por una membrana basal. La capa celular interna que se halla frente al líquido de la rampa media deriva del epitelio del conducto coclear, mientras que la capa celular externa que se halla frente a la rampa del vestíbulo se desarrolla a partir de células mesenquimatosas aparecidas o desarrolladas a partir del mesénquima periótico.

MORFOGÉNESIS DE LA CÁPSULA AUDITIVA

Los trabajos recientes consagrados a la morfogénesis de la cápsula auditiva son muy escasos, por lo que los autores retoman los datos de Anson y Donaldson [1].

La cápsula auditiva se desarrolla a partir del mesoblasto que rodea el laberinto membranoso. Hacia el 36º día, el mesénquima se condensa alrededor de la vesícula y se vuelve precartílago. A partir de la octava semana, se producirán dos fenómenos simultáneos.

Por una parte se forma un cartílago que se desarrolla alrededor del laberinto membranoso. La osificación comienza seguidamente a partir de la mitad de la gestación, cuando el crecimiento del laberinto se ha terminado. Aparecen catorce puntos de osificación que confluirán a través de conductos: el conducto auditivo interno, la fosa subarcuata, el acueducto vestibular, el acueducto coclear, el canal de Falopio, la ventana vestibular, la ventana coclear, la fissula antefenestram, la fissula postfenestram. A la 22ª semana, la cápsula auditiva se vuelve adulta y está compuesta de hueso encondral recubierto en sus dos caras de hueso pericondral. Por otra parte se produce una reabsorción del mesénquima en contacto con el laberinto membranoso que da origen a los espacios perilinfáticos. Esta reabsorción no es completa dado que el laberinto membranoso queda fijado a la cápsula audi-

tiva a nivel de la convexidad de los conductos semicirculares, de la cara interna del utrículo y del sáculo y de la cara lateral del conducto coclear por medio del ligamento espiral.

A nivel de la cóclea, el enrollamiento del órgano de Corti se realiza alrededor de un eje vasculonervioso. Hacia la 20ª semana, se osifican las células mesenquimatosas que rodean estos vasos y nervios. El espacio perilinfático formado alrededor del tubo coclear membranoso es escindido en dos partes por una fina lámina mesenquimatosa de forma espiral que permanece incompleta en la región apical. Esta lámina mesenquimatosa se diferenciará para dar origen a la hoja ósea espiral, a la membrana basilar y al ligamento espiral. Así se forman dos túneles perilinfáticos, la rampa vestibular y la rampa timpánica, que comunican por el helicotrema.

Citocinas, factores de diferenciación

NEUROTROFINAS

Durante el desarrollo del oído interno, el 25 % de las neuronas vestibulares y cocleares sufren una muerte celular programada, denominada apoptosis [2]. Esta muerte neuronal coincide con el período durante el cual las neuronas se ponen en contacto con su objetivo central, el romboencéfalo, y periférico, la vesícula auditiva [3, 14, 25]. Este fenómeno parece permitir una adecuación entre el volumen de los territorios diana periféricos y la cantidad de neuronas que inervan este territorio. Los primeros estudios de cultivo organotípico de oído interno de embrión de ratón han sugerido que el otocisto emite una señal quimiotropa destinada a las fibras del ganglio estatoacústico [6, 24]. La biología molecular ha permitido evidenciar la transcripción de ácido ribonucleico mensajero (ARNm) que codifica el BDNF y la NT-3 en el oído interno de los mamíferos [15, 20]. La distribución del ARNm del BDNF presenta un inicio de expresión que coincide con la llegada de las fibras aferentes y persiste en el adulto. En cambio, la NT-3 se expresa sólo hasta la primera semana de vida. Este papel putativo de las neurotrofinas ha sido confirmado por experimentos con ratones en los que se provocó un defecto de los genes BDNF y NT-3 *(knocked-out).* Estos ratones presentan importantes modificaciones del número de neuronas vestibulares y cocleares [5, 8].

Estos datos experimentales indican que las neurotrofinas BDNF y NT-3, a diferencia del *nerve growth factor* (NGF), desempeñan probablemente un papel decisivo en el desarrollo de las conexiones nerviosas del oído interno.

OTRAS CITOCINAS

Es probable que durante la embriogénesis, las interacciones entre células epiteliales y células mesenquimatosas estén mediadas por citocinas. Así, la formación de la membrana basilar y la condensación del mesénquima que producirá la cápsula auditiva podrían estar en relación con la producción de *bone morphogenetic protein-4* (BMP-4) por el epitelio laberíntico [22].

Cualquier referencia a este artículo debe incluir la mención del artículo original: Herman P, Van Den Abbeele T, Portier F, Marianowski R, Copin H et Tran Ba Huy, P. Embryologie de l'oreille interne. Encycl Méd Chir (Editions Scientifiques et Médicales Elsevier SAS, Paris, tous droits réservés), Oto-rhino-laryngologie, 20-005-A-40, 1997, 10 p.

Bibliografía

[1] Anson BJ, Donaldson JA. Surgical anatomy of the temporal bone and ear. Philadelphia : WB Saunders, 1973

[2] Ard MD, Morest DK. Cell death during development of the cochlear and vestibular ganglia of the chick. *Neuroscience* 1984 ; 15 : 535-547

[3] Ard MD, Morest DK, Hauger SH. Trophic interaction between the cochleovestibular ganglion of the chick embryo and its synaptic targets in culture. *Neuroscience* 1985 ; 16 : 151-170

[4] Bredberg G. Cellular pattern and nerve supply of the human organ of Corti. *Acta Otolaryngol [suppl]* 1989 ; 236 : 127-135.

[5] Ernfors P, Lee KK, Kucera J, Jaenisch R. Lack of neurotrophin-3 leads to deficiencies in the peripheral nervous system and loss of limb proprioceptive afferents. *Cell* 1994 ; 77 : 503-512

[6] Hemond SG, Morest DK. Tropic effects of otic epithelium on cochleo-vestibular ganglion fiber growth in vitro. *Anat Rec* 1992 ; 232 : 273-284

[7] Hilding WJ, Ginzberg RD. Pigmentation of the stria vascularis. *Acta Otolaryngol* 1977 ; 84 : 24-37

[8] Jones KR, Farina I, Backu C, Reichardt LF. Targeted disruption of the BDNF gene perturbs brain and sensory neuron development but not motor neuron development. *Cell* 1994 ; 76 : 989-999

[9] Kikuchi K, Hilding DA. The development of the organ of Corti in the mouse. *Acta Otolaryngol* 1965 ; 60 : 207-222

[10] Kikuchi K, Hilding DA. The development of the stria vascularis in the mouse. *Acta Otolaryngol* 1966 ; 62 : 277-291

[11] Langman J. Embryologie médicale. Développement humain, normal et pathologique. Paris : Masson, 1994

[12] Lavigne-Rebillard M, Pujol R. Surface aspects of the developing human organ of Corti. *Acta Otolaryngol [suppl]* 1987 ; 436 : 43-50

[13] Lim D, Anniko M. Developmental morphology of the mouse inner ear : a scanning electron microscopic observation. *Acta Otolaryngol [suppl]* 1985 ; 422 : 1-69

[14] Orr MF. Development of acoustic ganglia in tissue culture of embryonic chick otocystes. *Exp Cell Res* 1986 ; 40 : 68-77

[15] Pirvola U, Ylikoski J, Palgi J, Lehtonen E, Arumäe U, Saarma M. Brain-derived neurotrophic factor and neurotrophin-3 mRNAs in the peripheral target field of developing inner ear ganglia. *Proc Natl Acad Sci USA* 1992 ; 89 : 9915-9919

[16] Pujol R. Morphology, synaptology and electrophysiology of the developing cochlea. *Acta Otolaryngol [suppl]* 1985 ; 421 : 5-9

[17] Rubel EW. Ontogeny of structure and function in the vertebrate auditory system. In : Jacobson M ed. Handbook of sensory physiology. Berlin : Springer-Verlag, 1978 : 135-137

[18] Ruben RJ. Development of the inner ear of the mouse : a radioautographic study of terminal mitoses. *Acta Otolaryngol [suppl]* 1967 ; 220 : 4-44

[19] Sanchez-Fernandez JM. Early aspects of human cochlea development and tectorial membrane histogenesis. *Acta Otolaryngol* 1983 ; 95 : 460-469

[20] Schecterson LC, Bothwell M. Novel roles for neurotrophins are suggested by BDNF and NT3 mRNA expression in developing neurons. *Neuron* 1992 ; 9 : 449-463

[21] Streeter GL. On the development of the membranous labyrinth and the acoustic and facial nerves in the human embryo. *Am J Anat* 1906 ; 6 : 139-165

[22] Takemura T, Sakagami M, Takebayashi K, Umemoto M, Nakase T, Takaoka K et al. Localization of bone morphogenetic protein-4 messenger RNA in developing mouse cochlea. *Hear Res* 1996 ; 95 : 26-32

[23] Van De Water TR. Tissue interactions and cell differentiation : neurone-sensory cell interaction during otic development. *Development [suppl]* 1988 ; 103 : 185-193

[24] Van De Water TR, Rubben RJ. Neurotrophic interactions during in vitro development of the inner ear. *Ann Otol Rhinol Laryngol* 1984 ; 93 : 558-564

[25] Zhou XN, Van De Water TR. The effect of target tissues on survival and differentiation of mammalian statoacoustic ganglion neurons in organ culture. *Acta Otolaryngol* 1987 ; 104 : 90-98